

# Segmentación del disco óptico en imágenes del fondo de ojo mediante morfología matemática en color y contornos activos

Enrique Sierra<sup>1</sup>, Laura Clavé<sup>2</sup>, Andrés G. Marrugo<sup>1</sup>, María S. Millán<sup>3</sup>

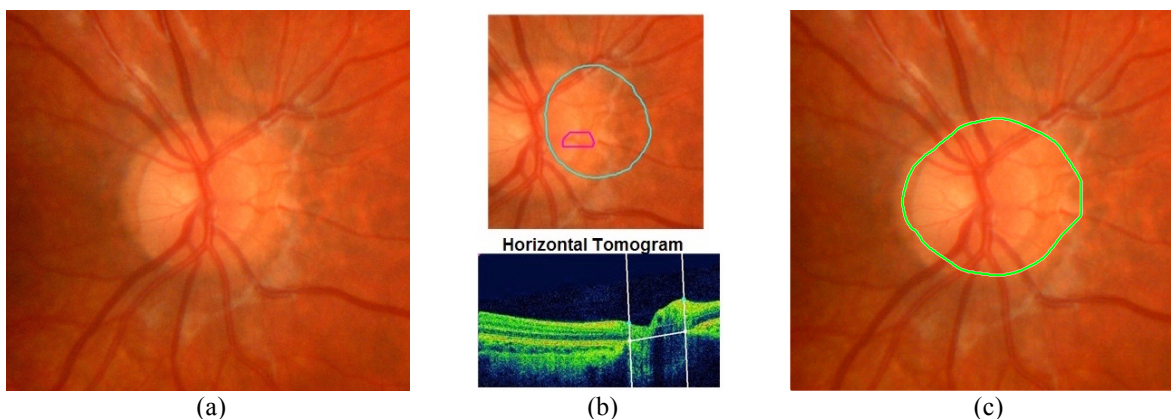
(1) Facultad de Ingeniería, Universidad Tecnológica de Bolívar, Cartagena (Colombia)

(2) Consorci Sanitari del Maresme, Hospital de Mataró, Barcelona (España)

(3) Grupo de Óptica Aplicada y Procesado de Imagen, Departamento de Óptica y Optometría, Universitat Politècnica de Catalunya-BARCELONATECH (España)

**Resumen:** Se presenta un método de segmentación del disco óptico en retinografía mediante un preprocesado de la imagen basado en morfología en color y contornos activos. Se analizan los parámetros que intervienen y se presentan resultados sobre casos clínicos reales.

La retinografía en color es una imagen fotográfica del fondo de ojo que, junto con otras técnicas de diagnóstico por imagen, se utiliza ampliamente en la clínica oftalmológica. El análisis digital de imagen ofrece herramientas para el realce de imagen, la segmentación de componentes estructurales y la obtención de información relevante para la estimación del riesgo patológico, la detección de lesiones y el seguimiento de la evolución del paciente en una amplia variedad de enfermedades oculares como la retinopatía diabética, el glaucoma y la degeneración macular, entre otras. Una operación común consiste en la segmentación del disco óptico, operación que a menudo entraña dificultad por presentar bordes muy suaves y por la presencia de vasos sanguíneos fuertemente contrastados (Fig.1a). Algunos equipos clínicos de imagen multimodal que realizan OCT (*Optical Coherence Tomography*) y retinografía disponen de aplicaciones informáticas que, a partir del corte en sección de la base del nervio óptico, permiten marcar el contorno del disco sobre la retinografía. Esta operación se realiza en ocasiones con errores de localización destacables (Fig.1b, arriba) debido a la ausencia de bordes bien definidos en la tomografía (Fig.1b, abajo). Sin embargo, el disco óptico tiene características de color diferentes a la región retiniana circundante y a los vasos sanguíneos, lo cual hace posible una segmentación a partir de la retinografía [1,2]. Aprovechando esta propiedad, en este trabajo presentamos una estrategia de segmentación del disco óptico que se basa en utilizar morfología matemática en color en la etapa de preprocesado de la imagen para, a continuación, aplicar una herramienta de contornos activos que determine el disco óptico [3]. La transformación del espacio de color, la elección del elemento estructurante en la operación de *closing*, así como otros parámetros que se utilizan en la aplicación de la morfología matemática en color, son decisivos para una adecuada remoción de los vasos que facilite la delimitación del disco mediante contornos activos. En el ejemplo de la Figura 1 se presenta la segmentación realizada por el algoritmo propuesto (Fig. 1c). Hemos estudiado un conjunto variado de imágenes procedentes de casos reales del ámbito clínico oftalmológico. Adicionalmente, se ha analizado la influencia de utilizar imágenes en formatos de compresión con pérdidas, de uso ordinario en las bases de datos de los servicios sanitarios.



**Figura 1.** (a) Original, (b) Segmentación errónea del disco óptico (línea azul) realizada por la aplicación informática del dispositivo OCT con el que se adquirió la retinografía (c) Segmentación realizada por el algoritmo propuesto.

## Referencias

- [1] A. Osareh, M. Mirmehdi, B. Thomas, R. Markham. "Comparison of colour spaces for optic disc localisation in retinal images". *16th Int. Conf. on Pattern Recognition*, volume 1, (2002) pp. 743-746.
- [2] A. G. Marrugo, M. S. Millán, "Optic disc segmentation in retinal images," *Opt. Pura Apl.* **43** (2), 79–86 (2010).
- [3] T.F. Chan, L.A. Vese. "Active contours without edges". *IEEE Trans. on Image Processing*, **10**, 266 (2001).